

Satelitismo plaquetario en linfocitos

Lymphocytic platelet satellitism

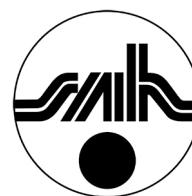Sierra-Rivera A^{ID}; Elia-Martínez M^{ID}; Férez-Martí A^{ID}

*Servicio de Análisis Clínicos, Consorcio Hospital General Universitario de Valencia,
Valencia, España.*

asierrarivera@gmail.com

Fecha recepción: 13/2/2023

Fecha aprobación: 14/3/2023



**IMAGENES
EN HEMATOLOGÍA**

HEMATOLOGÍA
Volumen 27 nº 1: 58-60
Enero - Abril 2023

Palabras claves: plaqueta,
satelitismo,
linfocitos,
leucemia linfocítica crónica.

Keywords: platelet,
satellitism,
lymphocytes,
chronic lymphocytic leukemia.

Resumen

El satelitismo plaquetario es un fenómeno que se detecta principalmente cuando se utiliza EDTA como anticoagulante. Su hallazgo sobre los linfocitos ha sido raramente mencionado en la literatura y suele estar asociado con malignidad, como en el presente caso, que acabó derivando en leucemia linfocítica crónica. Se describe el caso de un satelitismo plaquetario en linfocitos ocurrido en nuestro hospital.

Abstract

Platelet satellitism is a phenomenon that is mainly detected when EDTA is used as an anticoagulant. Its finding in lymphocytes has rarely been mentioned in the literature and is usually associated with malignancy, as in the present case, which eventually led to

chronic lymphocytic leukaemia. We describe a case of lymphocytic platelet satellitism in our hospital.

Introducción

El satelitismo plaquetario (SP) se considera positivo cuando dos o más plaquetas se encuentran unidas a un linfocito. Se desconoce la frecuencia de este fenómeno⁽¹⁾.

El SP sobre los neutrófilos está ampliamente estudiado y es atribuido a la activación que produce el ácido etilendiaminotetraacético (EDTA) sobre las plaquetas. Sin embargo, el SP sobre los linfocitos suele indicar malignidad y éste ha sido observado sobre células linfoides neoplásicas y linfocitos grandes granulares. Recientemente, ha sido reportado en determinados casos de linfomas malignos, entre los

que se incluyen el linfoma del manto y el linfoma de células B de la zona marginal⁽²⁻⁴⁾.

Exposición del caso

Paciente varón de 82 años remitido al Servicio de Urología por síntomas del tracto urinario inferior (nicturia, chorro débil y entrecortado, urgencia ocasional con mínimos escapes).

El hemograma presentó: hemoglobina 15.2 g/dL (13.5-18 g/dL); leucocitos 8.2 x 10⁹/L (4-10.5 x 10⁹/L); linfocitos 3.6 x 10⁹/L (1.5-3.6 x 10⁹/L) y

plaquetas 186 x 10⁹/L (150-350 x 10⁹/L). El autoanalizador DxH800 de Beckman Coulter® mostró un gráfico de dispersión anómalo (Figura 1) y dio alarma de linfocitos variantes por lo que se decidió realizar un frotis de sangre periférica teñido por May-Grünwald Giemsa, que reveló un 4% de los linfocitos con satelitismo plaquetario. Sobre los neutrófilos no se observó este fenómeno. Estos linfocitos tenían tamaño pequeño-mediano, relación núcleo-citoplasma alta y cromatina condensada sin nucléolo visible (Figuras 2-3).

Figura 1. Los gráficos de dispersión de leucocitos (DxH800 Beckman Coulter®) mostraron la distribución anormal de linfocitos. Tecnología VCS (volumen, conductividad, dispersión): ordenada = volumen; abscisa = dispersión; oblicua = conductividad. Nube azul: linfocitos; nube verde: monocitos; nube púrpura: neutrófilos polimorfonucleares.

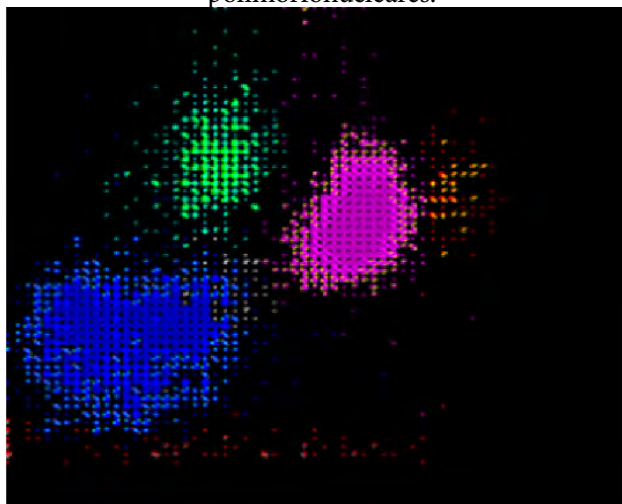
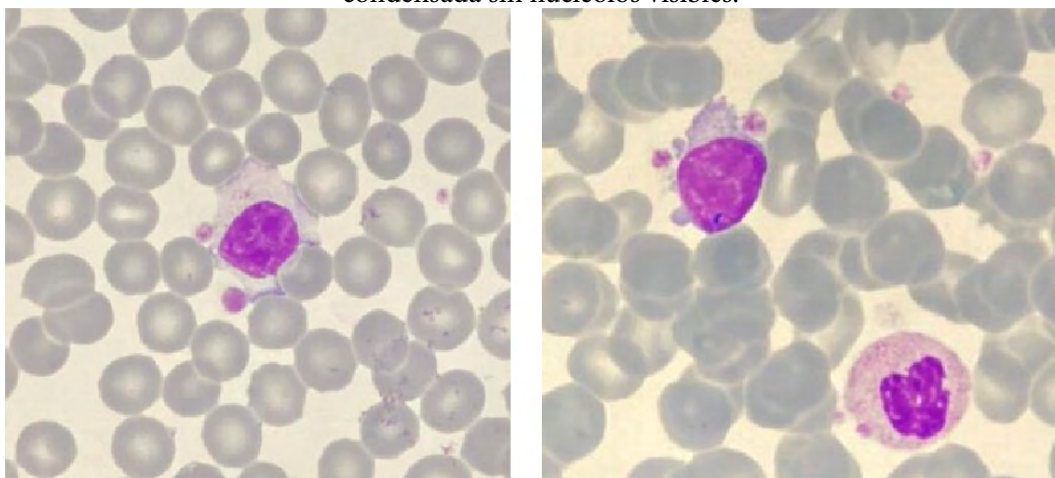


Figura 2-3. Frotis de sangre periférica teñido con May-Grünwald Giemsa que muestra satelitismo de plaquetas alrededor de linfocitos anormales. Estos linfocitos eran de tamaño pequeño-mediano, cromatina condensada sin nucléolos visibles.



A pesar de que el paciente no presentó linfocitosis ni trombocitopenia, se decidió realizar citometría de flujo en tubo de EDTA, la cual fue compatible con una linfocitosis B clonal Kappa tipo leucemia linfática crónica (LLC). Las células estudiadas (linfocitos B CD19+/CD20+débil) mostraron positividad para CD200, CD23, CD43, CD5 y cadenas K. Fueron negativos para CD38, CD79b, CD10 y cadenas λ . El paciente fue derivado a consultas externas de hematología y actualmente se encuentra en tratamiento de LLC.

Discusión

El SP fue descrito por primera vez en el 1963 por Field y MacLeod como un hallazgo incidental observado en el estudio de la trombocitopenia causada in vitro por la anticoagulación de sangre con EDTA a temperatura ambiente^(3,4).

El satelitismo plaquetario en los neutrófilos se ha observado en individuos sanos, pero también se ha asociado a diferentes entidades clínicas: infecciones, síndrome antifosfolípido, enfermedades autoinmunes o neoplasias malignas^(1,4). El mecanismo subyacente no está definido, pero hay evidencias que respaldan que autoanticuerpos IgG se dirigen contra la glicoproteína IIb/IIIa de la membrana plaquetaria (la cual se desenmascara en presencia de EDTA y

expone los epitopes para permitir la unión de IgG) y el receptor Fc γ RIII (CD16) de los neutrófilos. También se ha propuesto un mecanismo de adherencia no inmunológico que afirma que la trombospodina u otras proteínas de los gránulos α se expresan en la superficie de las plaquetas facilitando la adhesión a los neutrófilos en respuesta a diferentes procesos^(3,4). En el caso del satelitismo plaquetario asociado a los linfocitos se ha propuesto que inmunoglobulinas monoclonales secretadas por células de linfocitos clonales reconocen antígenos criptogénicos en las plaquetas. Sin embargo, el mecanismo preciso del SP en los linfocitos no está claro⁽⁴⁾.

Las pruebas de función plaquetaria, tanto in vivo como in vitro, han demostrado que las plaquetas son fisiológicamente normales en los casos de satelitismo. La presencia de un gráfico de dispersión anómalo y alarma de linfocitos variantes en el autoanalizador DxH800®, a pesar de tener un recuento plaquetario y linfocitario normal, obligó a revisar la fórmula leucocitaria mediante un frotis de sangre periférica. El hallazgo de SP alrededor de los linfocitos y no sobre los neutrófilos nos hizo sospechar la presencia de un posible trastorno linfoproliferativo de células B que, en este caso, y tras el estudio mediante citometría de flujo e inmunofenotipo, concluyó que se trataba de una linfocitosis de células B monoclonal.

Conflictos de interés: Los autores declaran no poseer conflictos de interés.

Bibliografía

1. Degaud M, Foucher B, Pichon M, Belhabri A, Daniel M, Vila L. Peripheral blood lymphoagglutination and platelet satellitism in marginal zone lymphomas. *Int J Lab Hematol*. 2019 Apr;41(2):e50-e53.
2. Zhu J, Guo W. Platelet satellitism around cytoplasmic fragments of neoplastic lymphocytes. *Blood*. 2018;131(23):2599.
3. Gatignol A, Amirault M, Legac É, Decker J. B-cell non-Hodgkin lymphoma discovery after observation of a platelet satellitism around atypical lymphocytes. *Ann Biol Clin (Paris)*. 2019 Apr 1;77(2):191-195.
4. Lopez-Molina M, Sorigue M, Martinez-Iribarren A, Orna Montero E, Tejedor Ganduxé X, Leis Sestayo A et al. Platelet satellitism around lymphocytes: Case report and literature review. *Int J Lab Hematol*. 2019 Aug;41(4):e81-e83.



Atribución – No Comercial – Compartir Igual (by-nc-sa): No se permite un uso comercial de la obra original ni de las posibles obras derivadas, la distribución de las cuales se debe hacer con una licencia igual a la que regula la obra original. Esta licencia no es una licencia libre.